



UNIVERSITATEA DE STAT DE MEDICINĂ ȘI FARMACIE
„NICOLAE TESTEMIȚANU” DIN REPUBLICA MOLDOVA

Catedra Oftalmologie

UVEITELE

*Conferențiar universitar
Angela CORDUNEANU*



UVEITA

- Proces inflamator la nivelul tracului uveal
- Tractul uveal este format din:
 - ✓ Iris
 - ✓ Corp ciliar
 - ✓ Coroida





Clasificarea

conform localizarii procesului inflamator

Uveite anterioare:

- irita
- ciclita
- iridociclita

Uveite periferice:

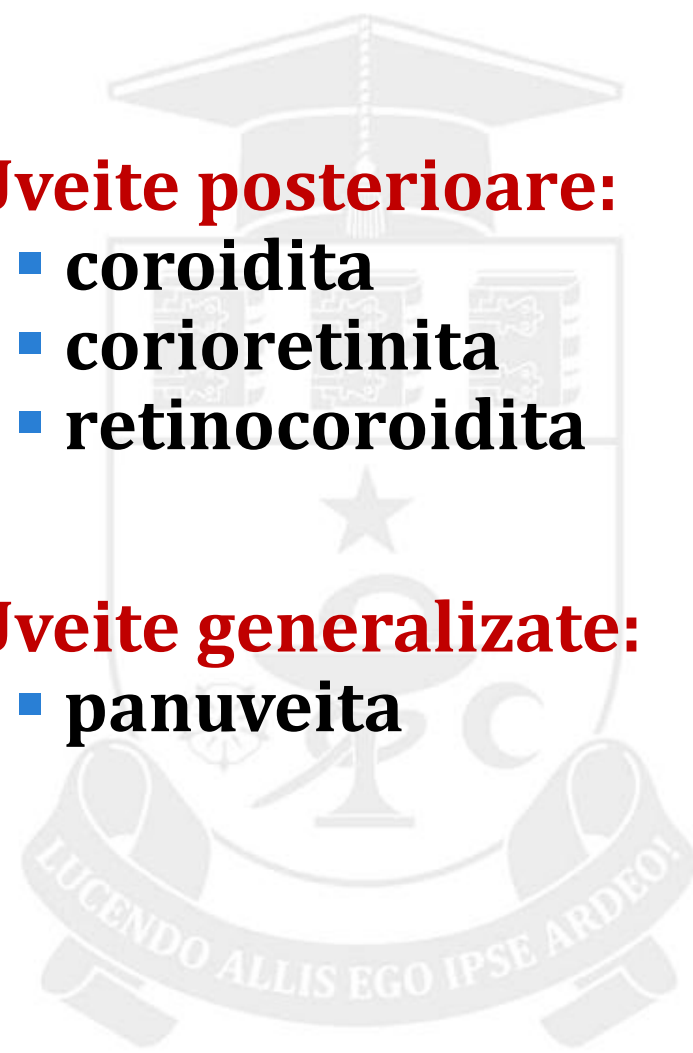
- parsplanite
- uveite intermediare

Uveite posterioare:

- coroidita
- corioretinita
- retinocoroidita

Uveite generalizate:


- panuveita





Clasificarea - *Evolutia*

- **Acută**
- **Cronică:**
 - Latentă
 - Recidivantă

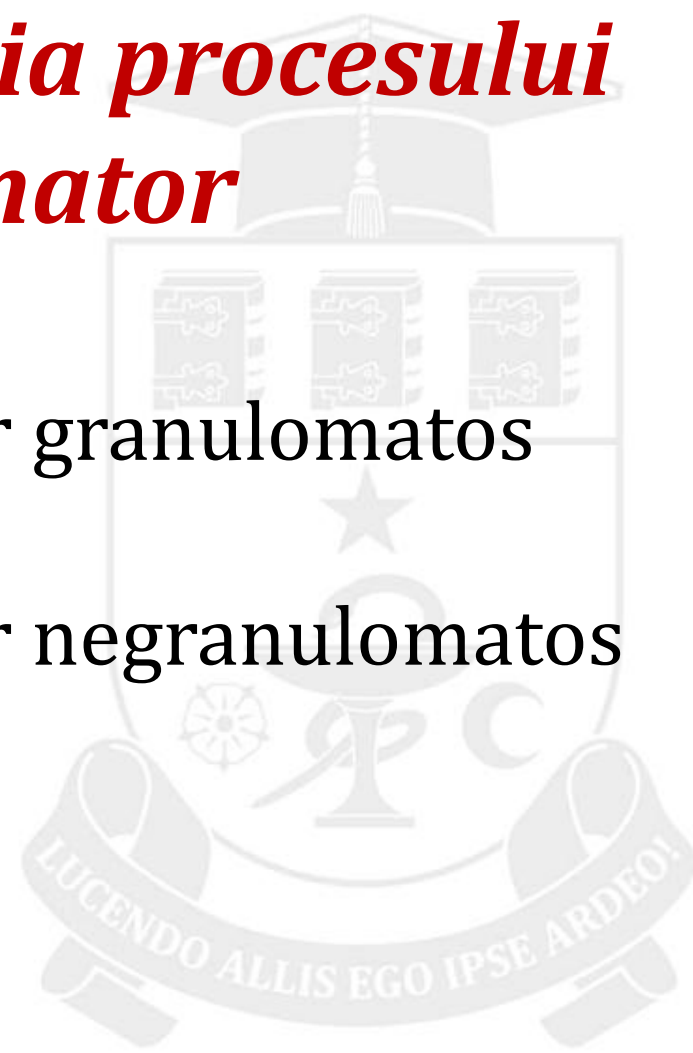



Clasificarea

Morfopatologia procesului inflamator


- Proces inflamator granulomatos
- Proces inflamator negranulomatos





CALEA DE PĂTRUNDERE A INFECTIEI

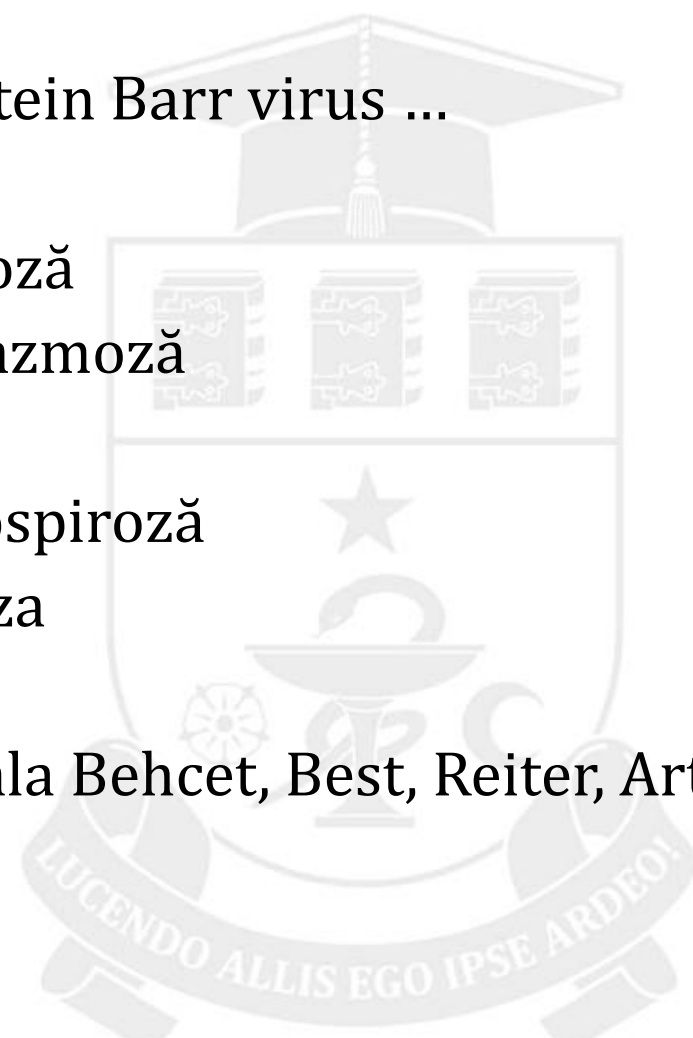
- Exogenă
- Endogenă





Etiologia


- Virală: CMV, Herpes virus, Epstein Barr virus ...
- Infecție bacteriană
- Fungi: candidiază, histoplazmoză
- Parazitară: toxocaroză, toxoplazmoză
- Richetsioasă: chlamidioză
- Micobacterii: tuberculoză, leptospiroză
- Spirohete: Lues, Lyme Borelioza
- Sarcoidoză
- Boli sistemice: reumatism, boala Behcet, Best, Reiter, Artrita juvenilă, Lupus eritematos
- Idiopatice





CLINICA IRIDOCICLITĂ

- Dureri oculare și perioculare, se întetesc la palparea globului ocular și nocturn
- Fotofobie
- Lacrimație
- Scăderea acuității vizuale
- Edem palpebral
- Hiperemia globuli ocular (pericorneană)





CLINICA

- **Edem cornean**
- **Precipitate pe endoteliul cornean – conglomerate de celule inflamatorii:**
 - In inflamatie granulomatoasa – grasoase (pata de ceara, grasime de oaie)
 - In inflamatie negranulomatoasa – mici, praf
- **Micsorarea camerei anterioare**
- **Reactie exudativa in camera anterioara:**
 - Seroasă
 - Purulentă - hipopion
 - Hemoragică - hifem
 - Fibroplastică
 - Pupila – mioza, reflexul fotomotor scazut
 - Sinechii posterioare – aderente intre iris si capsula anterioare a cristelinului
 - Schimbarea culorii irisului
 - Presiunea intraoculara in majoritatea cazurilor hipotonie, dar poate fi normo- sau hipertonie.



Complicațiile iridociclitei

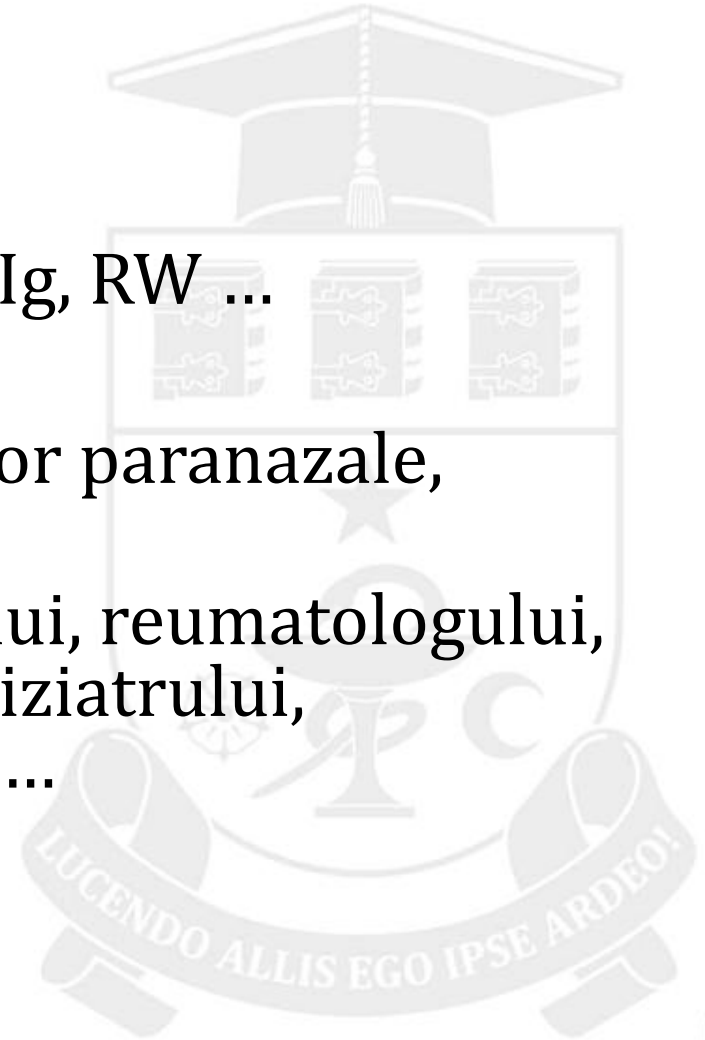
- Cheratopatie
- Sinechii posterioare
- Secluzia
- Ocluzia pupilei
- Cataracta
- Glaucomul secundar
- Subatrofii ale irisului , corpului ciliar
- Destructia corpului vitros





EXAMINĂRI

- Anamneza
- An. gen. sînge, urină
- Teste imunologice: Ac, Ig, RW ...
- Reumoprobele
- Rgr orbitelor, sinusurilor paranazale, plămînilor
- Consultația: internistului, reumatologului, ORL, stomatologului, ftiziatrului, dermatovenerologului ...





Tratamentul iridociclitelor

- **Primul ajutor:** administrarea midriaticelor (atropina, tropicamid, mezaton, phenilephrină..)
 - **Etiologic:** antiviral, antibacterian, antimicotic...
 - **Patogenetic:** antiinflamatorii steroidiene și nesteroidiene, citostatice, imunosupresori, imunomodulatori
 - **Simptomatic:** midriatice, B-blocatori, fermenți, anticoagulanți, diuretice, laserterapia, fizioterapia ...